V 19419-2-18

අරුම පුදුම රතු සෛල

A copy of an article written by Prof. Nandadasa Kodagoda which had been published in Vidya Science Magazine Vol 1 (ii) 2, 1968.

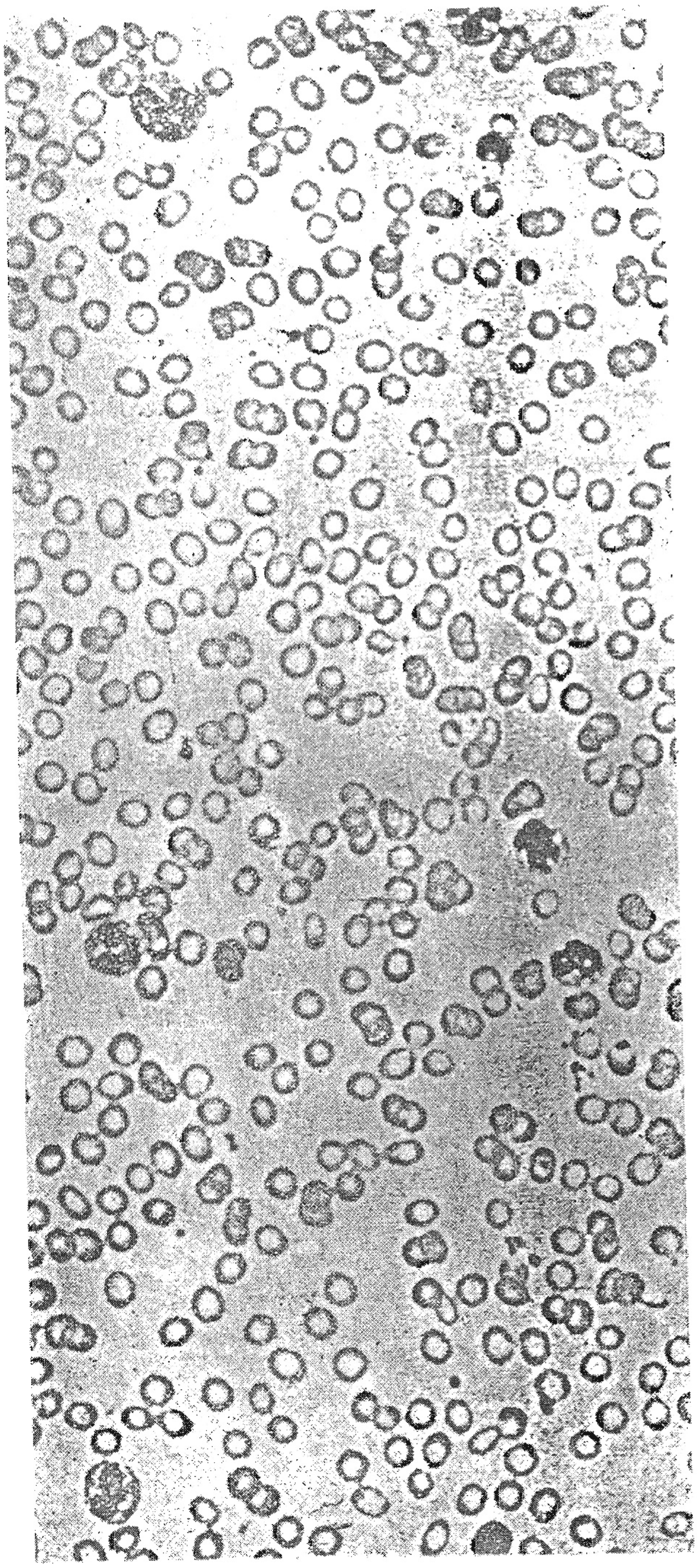

සෛලය යනු, ශරීරයේ ඉන්ද්‍රියයන් සමන්විතව ඇති ඒකකය බව ඔබ දනිති. ඉන්ද්‍රියයන් සැදී ඇත්තේ මෙම සෛල එකිනෙක හා සම්බන්ධ වන අයුරෙන් බැදීමෙනි. සාමාන්‍ය වශයෙන් කියත හොත්, මෙම එක් සෛලයක් වෙන්කොට ගත් විට, එය මිය යනු ඇත. ඉන්ද්‍රියයක සෛල ජීවත්ව පවත්නේත්, ක්‍රියා කරනුයේත් සමූහයක් වශයෙන් එක්ව බැදී සිටය.

මෙම සාමාන්‍යයට බොහෝ දුරට අනුකූල නොවී පවත්නා වැදගත් සෛල විශේෂයක් ශරීරයේ වෙයි. ඒ, රක්තානු යන නමින් හැඳින්වෙන රතු රුධිර සෛල වෙයි.

රුධිරය සමන්විතව ඇත්තේ, ලවණ සහ ප්‍රෝටීන් ද්‍රාවණයෙක පා වෙමින් පවත්නා සෛල වර්ග කීපයෙකිනි. රුධිරයේ ඇති මෙම සෛල වර්ග අතුරින් ඉතා බහුල වන්නේත්, ඉතා වැදගත් වන්නේත් රතු සෛලයි. රුධිරයට රතු පැහැයක් ලැබීමට හේතු වන්නේත් මෙම රක්තාණු මය.

රුධිර ඝන මිලිමීටරයෙක රතු සෛල 5×10^6 ක් පමණ වෙයි. රතු සෛලයක ප්‍රමාණය මින් වැටහෙනු ඇත. ඇත්තවශයෙන්ම, රතු සෛලයක විශ්කම්භය, මිලිමීටරයෙකින් දහසෙන් පංගු 7.2 ක් පමණ වෙයි. රක්තාණුවක් කොතරම් කුඩාද යනු මින් වටහා ගත හැකිය.

එක් එක් රක්තාණුවක් කුඩා වුවද, ශරීරයෙහි ඇති මුළු රුධිර ප්‍රමාණයෙහි අන්තර්ගත රතු සෛල සංඛ්‍යාව අති විශාල වේ. ඝන මිලි මීටරයක කෝටි පහ ගණනේ, ශරීරයෙහි ඇති රුධිර ලීටර හයෙහි,රතු සෛල 3×10^{13} ක් තිබිය යුතුවේ. මෙම රක්තාණු සංඛ්‍යාව රුධිර තරලයෙන් ඉවතට ගෙන, එක් පෙළකට සිටින සේ තැබුවහොත්, එම පේළිය අජටාකාශය තෙක් විහිදෙනු ඇත.

ශරීරයේ ඇති සියළුම සෛල තුළ, න්‍යෂ්ටිය නමින් හැඳින්වෙන්නාවූ, ජීවන කේන්ද්‍රස්ථානයක් වෙයි. මෙම

කේන්ද්‍රස්ථානය නොමැතිව සෛලයකට ජීවත් විය නොහැකිය. න්‍යෂ්ටියේ බලපෑම නොමැතිව සෛලයකට ක්‍රියා කළ නොහැකිය. එහෙත් රතු සෛලය මෙම නියමයට හාත්පසින්ම විරුද්ධ වෙයි. මනුෂ්‍යයාගේ රතු සෛලයෙහි න්‍යෂ්ටියක් නොමැත්තේය. පරිනත නොවූ රක්තාණුවෙහි න්‍යෂ්ටියක් තිබී, සෛලය මේරීමත් සමග එය නැතිව යෙයි. එසේ වුවද, රක්තාණුව තරම් සජීව, එතරම් ක්‍රියාකාරිත්වයෙන් අනූන තව එකද හෝ සෛල ගණයක් ශරීරයෙහි නොමැති තරම් යයි කිව හැකිය.

සියළු සත්ත්වයන්ගේම රතු සෛල එක හා සමාන නොවේ. හැඩයේ ඇති මෙම වෙනස කොතරම් දුරට ලාක්ෂණික දැයි කිව හොත්, අන්වීක්ෂයක ආධාරයෙන් රතු සෛල කීපයක් පමණක් පරීක්ෂා කිරීමෙන්, එම රුධිර කවර සත්ත්ව විශේෂයකට අයත් දැයි පවා කිව හැකිවේ.

දෙස්තර

නන්දදස කෝදගොඩ

මනුෂ්‍ය රුධිරයෙහි ඇති රක්තාණුව වටකුරු දේහයකි. එය පැතලිය: මැදින් තුනීය. එහි හැඩය මෙසේ වුවද, එයට සිහින් නාලයක් ඔස්සේ වුවද මිරිකී තෙරාපී යා හැකි වෙයි.

රතු සෛලයෙහි හැඩය රඳ ඇත්තේ එය තුළ තිබෙනා සැකිල්ලක් හා එය වටා ඇති පටලයක් ද හේතු කොට ගෙන වේ. මෙම සෛල පටලයෙන් වටවී ඇති රක්තාණුව තුළ ප්‍රෝටීන්ද, නොයෙක් ලවණ වර්ගද, ඉතා වැදගත් වර්ණකයක් වන හිමෝග්ලෝබින් නැමති ද්‍රව්‍යයද වෙයි. රුධිරයෙන් සිදුවන ඉතා වැදගත් ක්‍රියාව වන, අම්ලකර වායුව පෙනහැල්ලේ සිට විවිධ ඉන්ද්‍රිය කරා ගෙන යාම කරනු ලබන්නේ මෙම හිමෝග්ලෝබින්වල ආධාරයෙනි. රක්තානුව තුළ ඇති ලවණ වර්ගවල සාන්ද්‍රණය නොවෙනස්ව පවත්වා ගැන්ම අත්‍යවශ්‍ය වෙයි. මේ සඳහා බෙහෙවින් උපකාරී වන්නේ සෛලය වටා ඇති පටලයයි.

සෛල තුළ ඇතැම් ලවණ වර්ග එක්රැස් වන්නට පටන් ගත හොත්, සෛල පටලය ලවණ පොම්පයක් මෙන් ක්‍රියා කරමින්, ඒ අධික ලවණ ප්‍රමාණය ඒ තුළින් පිටකර හරියි. යම් අයුරෙකින් රක්තානුව තුළ ඇති සෝඩියම් ප්‍රමාණය සාමාන්‍ය ප්‍රමාණය ඉක්මවා ගිය හොත්, එය පිපිරී යන්නට පවා පිළිවන.

රක්තානුවේ සාමාන්‍ය පැවැත්ම සඳහා, එය වටා ඇති තරලයේ ලවණ සාන්ද්‍රණයද වැදගත් වේ. එම තරලයේ සාන්ද්‍රණය අධික වුවහොත්, සෛලය හැකිළී යයි. එය තනුක වුවහොත්, රක්තානුව තුළට තරලය උරා; එය පිම්බී, අවසානයේ දී පුපුරා යයි.

කෙතරම් කුඩා වුවද, රක්තානුවක් තුළ සිදුවන්නාවූ රසායනික ක්‍රියාවලි අනන්තය. ඒ තුළ ක්‍රියාත්මක වන්නාවූ එන්සයිම වර්ග අප්‍රමාණය. අප ජීවිතය රඳ පවත්තේ මෙම සූක්ෂම රසායන ක්‍රියා මත බව මෙනෙහි කිරීම බිය ගෙන දෙන්නක් නොවේද?

රතු සෛල නිෂ්පාදනය සිදු වන්නේ අක්මාව සහ පිලාව යන ඉන්ද්‍රියයන්හි සහ ඇට මිදුළු වලය. එහෙත්, යමෙක් තව අවධිය පසු කරත්ම, රක්තාණු නිෂ්පාදනය ඇට මිදුළුවලට පමණක් සීමාවේ. සතකුගේ ඉළ ඇටයක් හෝ කොඳු ඇටයක් හෝ ගෙන කපා බැලූ විට, එහි මැද රතට හුරු ද්‍රව්‍යයකින් පිරී තිබෙනු පෙනෙන්නේ මේ හේතුවෙනි.

බිළිඳු වියෙහිදී ශරීරයෙහි ඇතිවන රක්තාණු සදකල්ම පවතිනු නොවේ. එක් රතු සෛලයක් වැඩි වශයෙන්ම පවත්තේ දෙතුන් මසක් පමණි. ඉන්පසු එය බිඳී යෙයි. එහි අන්තර්ගත ද්‍රාවණය සෛල සාධනය සඳහා යෙදේ. මේ නයින් සලකා බැලූ විට, දිනපතා අප ඇට මිදුලු තුළින් රක්තාණු කොතරම් සංඛ්‍යාවක් නිපැදී පිට වෙත්දැයි ඔබට වටහා ගන්නට හැකිවනු ඇත.

රක්තාණුවක අන්තර්ගත විවිධ ද්‍රව්‍ය ගැන සිත යොමු කළ විට, රක්තාණු නිෂ්පාදනය සඳහා කොතෙක් දෑ අවශ්‍ය දැයි පෙනෙනු ඇත. එහෙත්, මින් බොහෝ දෑ අවශ්‍ය වනුයේ අල්ප මාත්‍ර වශයෙන් පමණි. රතු සෛල සෑදීම සඳහා සෑහෙන ප්‍රමාණයක් අවශ්‍ය වන්නේ ප්‍රෝටීන් ධාතු සහ යකඩද වේ. මෙම දෙවර්ගය අඩු වීමෙන් සෛල සෑදීම - සංඛ්‍යාව - අඩුවනු ඇත. යකඩ පදර්ථය අඩු වීමෙන් තවද ඌණතාවක් වේ. හිමොග්ලොබින් සාධනය සඳහා යකඩ අත්‍යාවශ්‍යය. එබැවින් ශරීරයට යකඩ මඳ වුවහොත්, රතු සෛල සාමාන්‍ය ප්‍රමාණය තිබුණද, ඒවායේ හිමොග්ලොබින් සාන්ද්‍රණය අඩු වනු ඇත. එසේ වූ රක්තාණු අඩපන වූ ඒවාය: ක්‍රියාත්මක භාවයෙන් හීනවූ ඒවාය. නිරක්තිය (anaemia) යනුවෙන් හැඳින්වෙන තත්ත්ව අතුරින් එකක් මෙයයි.

මෙතරම් කුඩා රක්තාණුවකින් ශරීරයට ඇති ප්‍රයෝජන විශ්මය ජනකය. සත්ත්වයකු කරන්නාවූ සියළු දස්කම් සැබැවින්ම කරනුයේ ඔහුගේ රතු සෛල යැයි කිව, ඒ බොරු නොවේ.