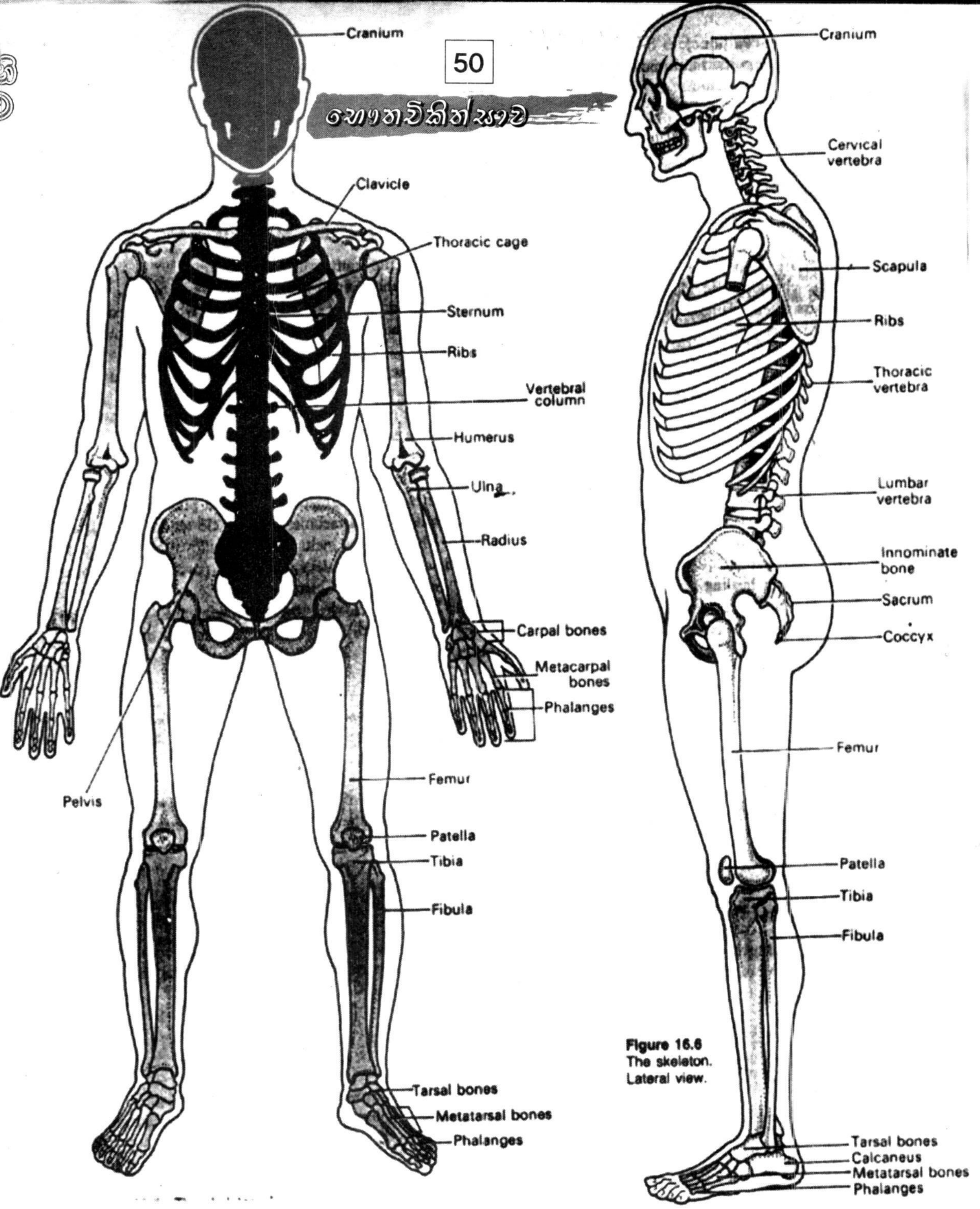

Figure 16.6 The skeleton. Lateral view.

අස්ථි පද්ධතිය මඟින් සිරුරේ හැඩය, චලන ඇතිවන අතර අභ්‍යන්තර අවයව සියල්ල ආරක්ෂා වේ

අස්ථි බිඳීයාමක දී භෞතචිකිත්සාව

කොළඹ රිජ්වේ ආර්යා ළමා රෝහලේ ජ්‍යෙෂ්ඨ භෞතචිකිත්සක

උදය පී. චන්ද්‍රසේන

වර්තමානයේ අපි සෑමදෙනාම කාර්යබහුලව ජීවත් වෙමු. එනිසා ම අප ඉතා වේගයෙන් වැඩකිරීමට පෙළෙඹී තිබේ. සෑම වැඩක්ම ඉතා ඉක්මනින් අවසන් කිරීමට අපට සිදුවේ. ගමනක් බිමනක් යාම, වේගවත් ය. එකතැනක සිට වැඩක්කරන විට එය ද වේගයෙන් කරයි. මෙම වේගවත්කම නිසාම යම් අනතුරක්, අත්වැරැද්දක් වීමේ අවදානම අපට ඇත. උදාහරණයක් ලෙස වේගයෙන් ඇවිදගෙන යාමේදී පය පැටලී වැටීමේ අවදානමක් ඇත. ගල් වැනි තියුණු බර දේවල් ගොඩක් වෙනත් තැනකට දැමීමේදී ඒවා පය මත ඇදවැටීමේ අවදානමක් ඇත.

තවද යම් කිසි වැඩක් එකම තැන සිටගෙන බොහෝ වේලාවක් සිදු-කිරීමට සිදු වේ. එවිට එකම මාංශපේශී නිතර, නිතර වෙහෙසට පත්-වීමේ අවදානමක් ද වෙති.

මෙවැනි අවස්ථාවලදී සිදුවන එක් ප්‍රධාන අනතුරකි, අස්ථි බිඳීම් (fractures) භෞතචිකිත්සක තිලධාරියකු ලෙස අප වෙත යොමුවන මෙවැනි පුද්ගලයන් ගණන අති මහත්ය. නමුත් ඔවුන්ගෙන් වැඩිදෙනකු තුළ ඔවුන්ගේ රෝගී තත්ත්ව පිළිබඳ අවබෝධයක් තිබුනේ නැත. එනිසාම, අප ශරීරයේ ඇති අස්ථි, ඒවාට වියහැකි අනතුරු එසේ අනතුරක් සිදුවූ පසු ඇතිවන තත්ත්වයන්, ලබාගත යුතු ප්‍රතිකාර ආදිය පිළිබඳ ඉතාම සරල වශයෙන් හෝ දැනගෙන සිටීම වැදගත් යැයි හැඟී ගිය බැවින් මෙම ලිපිය ඔබට ලිවීමට සිත් විය.

අස්ථිවල ප්‍රයෝජන

අපගේ ශරීරයේ ඇති ඝනම ද්‍රව්‍ය වන්නේ අස්ථීන් ය. අප ශරීරයේ ඇති අස්ථීන් ගණන දෙසීය ඉක්මවයි.

1. අපගේ ශරීරයට යම්කිසි නියමිත හැඩයක් ලබාදෙන්නේ අපගේ අස්ථි පංජරය මගිනි.
2. මාංශපේශී, බන්ධරා ආදිය බැඳී පවතින්නේ ද අස්ථීන්ම ය.
3. අස්ථීන් 2 ක් හෝ කිහිපයක් එකට එක්වී සෑදෙන සන්ධි නිසා අපගේ ශරීරයට චලනය වීමේ හැකියාව ලැබී ඇත. මෙහිදී මුළු ශරීරයම හෝ කොටස් වශයෙන් චලනය කළ හැකි ය.
4. අපගේ ශරීරයේ ඉතාම වැදගත් අවයව සියල්ල, බාහිර අනතුරුවලින් ආරක්ෂාකිරීමට අවශ්‍ය කුටීර කුහර ආකාරයෙන් නිර්මාණය වී ඇත්තේ ද අස්ථීන් ය. උදාහරණ වශයෙන් මොළයේ ආරක්ෂාව හිස්කබලේ ඇති අස්ථි මගින් ද පපුව ප්‍රදේශයේ ඇති පෙනහලු හෘදය හා අනෙකුත් අවයවවල ආරක්ෂාව පර්ශු කූඩුව සෑදී ඇති අස්ථි මගින් ද, සුෂුම්නාවේ ආරක්ෂාව, කොඳුඇට පෙළ සෑදී ඇති අස්ථීන් මගින් ද සිදු වේ.
5. අපගේ ශරීරයේ ක්‍රියාකාරීත්වය සඳහා රුධිරය අවශ්‍ය වේ. මෙම රුධිරයේ එක් ප්‍රධාන සංඝටකයක් වන රතු රුධිර සෛල නිපද-වීමට අවශ්‍ය ඉඩ පහසුකම් සපයා දෙන්නේ අස්ථීන් මගිනි. (red bone marrow)
6. අවශ්‍ය විටෙකදී ප්‍රයෝජනයට ගැනීමට කැල්සියම් රඳවා තබා ගැනී-මටද අස්ථීන් අවශ්‍ය වේ.

අතෙහි අස්ථි බිඳීයාමකදී
ඇතිවිය හැකි ඇදගතිය නිවැරදි කිරීම උදෙසා

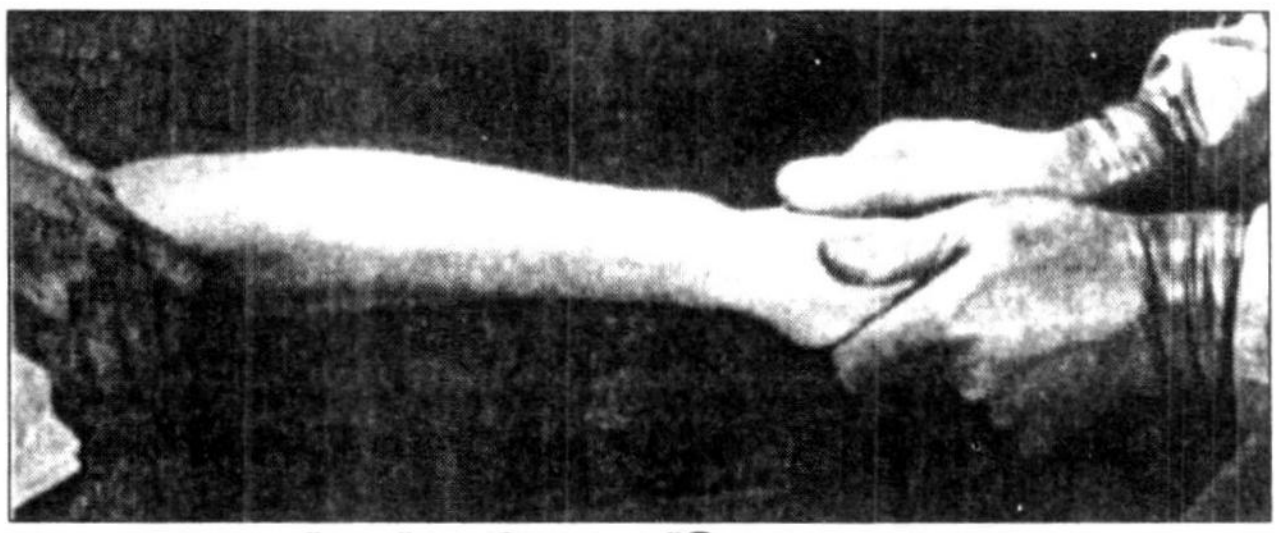

අතින් අල්ලා බිඳුන අස්ථිය නිවැරදි කිරීම

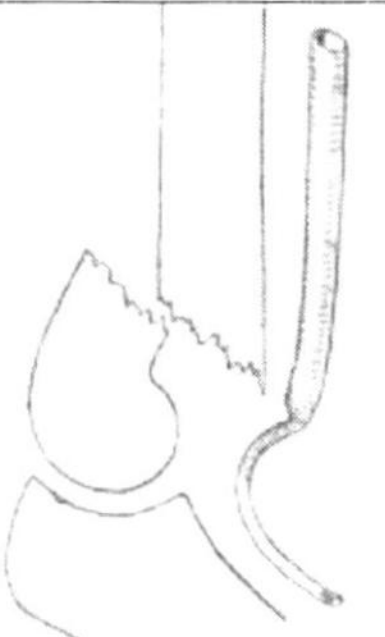

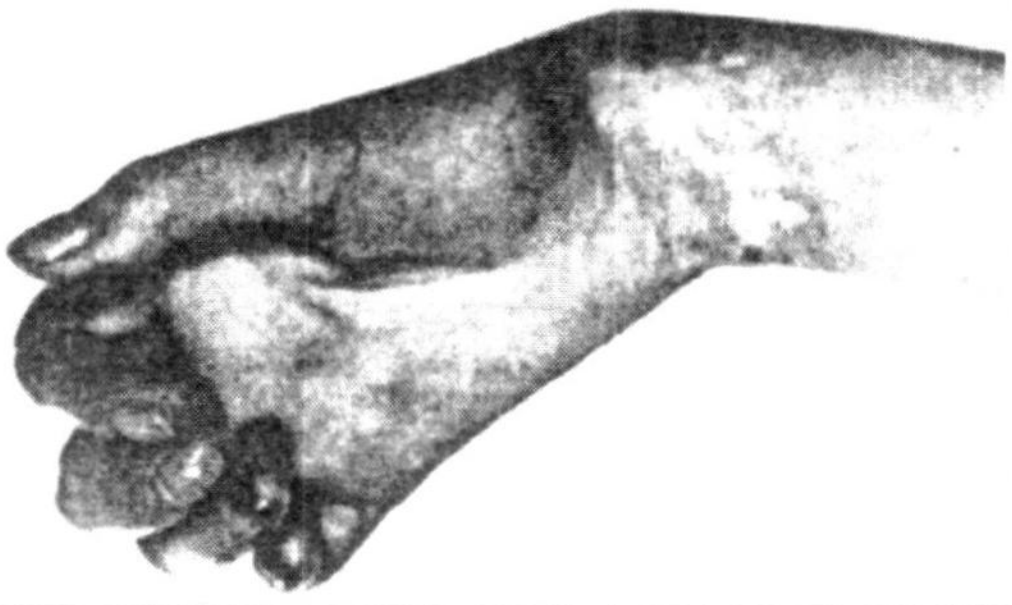

වැලමිට සන්ධියට ඉහළින් අස්ථි බිඳීයාමකදී ආසන්නයේ රුධිර නාලය කැඩීයාම නිසා මැණික්කටුව හා ඇඟිලිවල ඇතිවිය හැකි විරූපතාවක්

අස්ථියක වර්ධන රූප සටහන

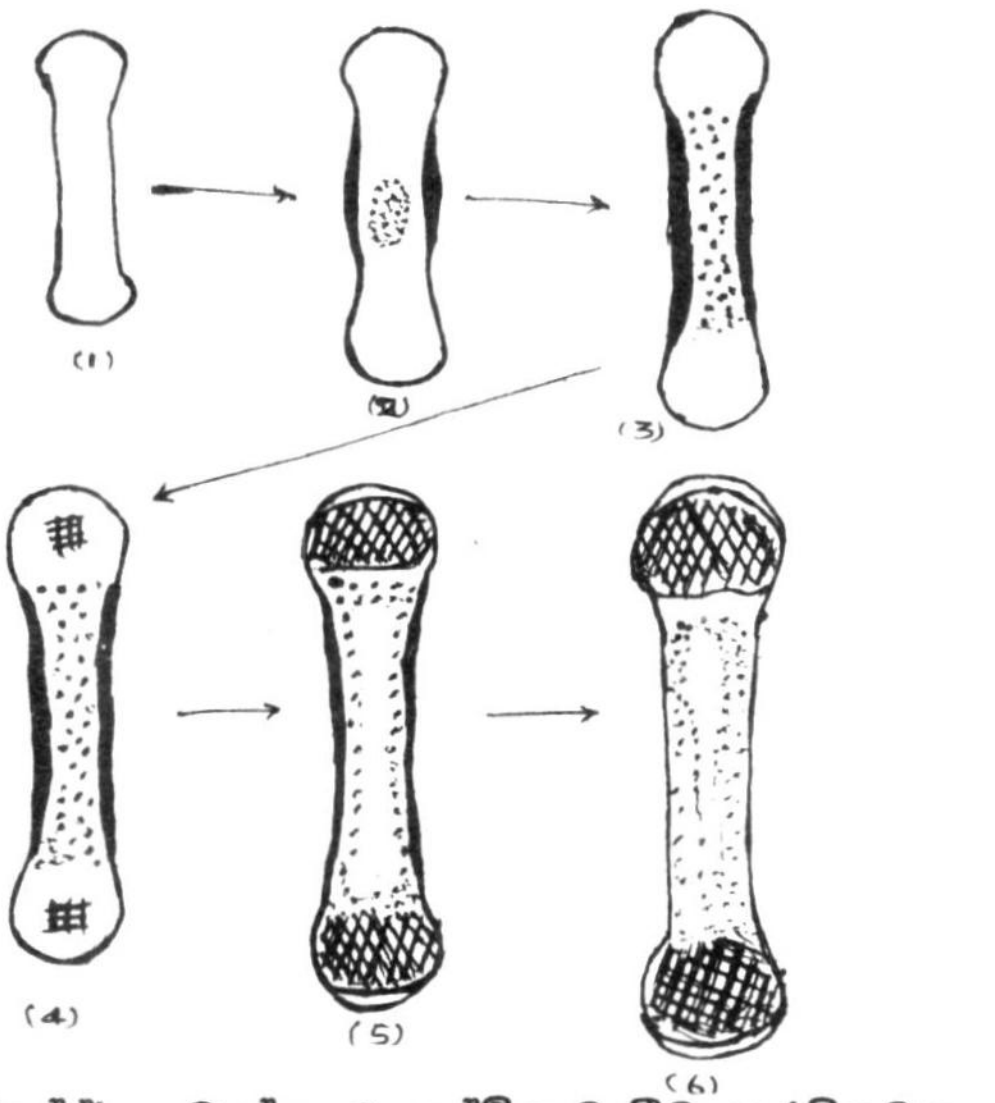

1. කාටිලේජ් කැබැල්ල, 2. අස්ථිය වැඩීම ආරම්භවන මූලික මධ්‍යස්ථානය, 3. අස්ථියේ කඳකොටස දියුණුවීම, 4. අස්ථියේ දෙකෙළවර ශක්තිමත් වීම, 5. අස්ථියේ ඉහළ හා පහළ කෙළවරේ කාටිලේජ සෑදීම, 6. හොඳින් වැඩුන අස්ථියක්

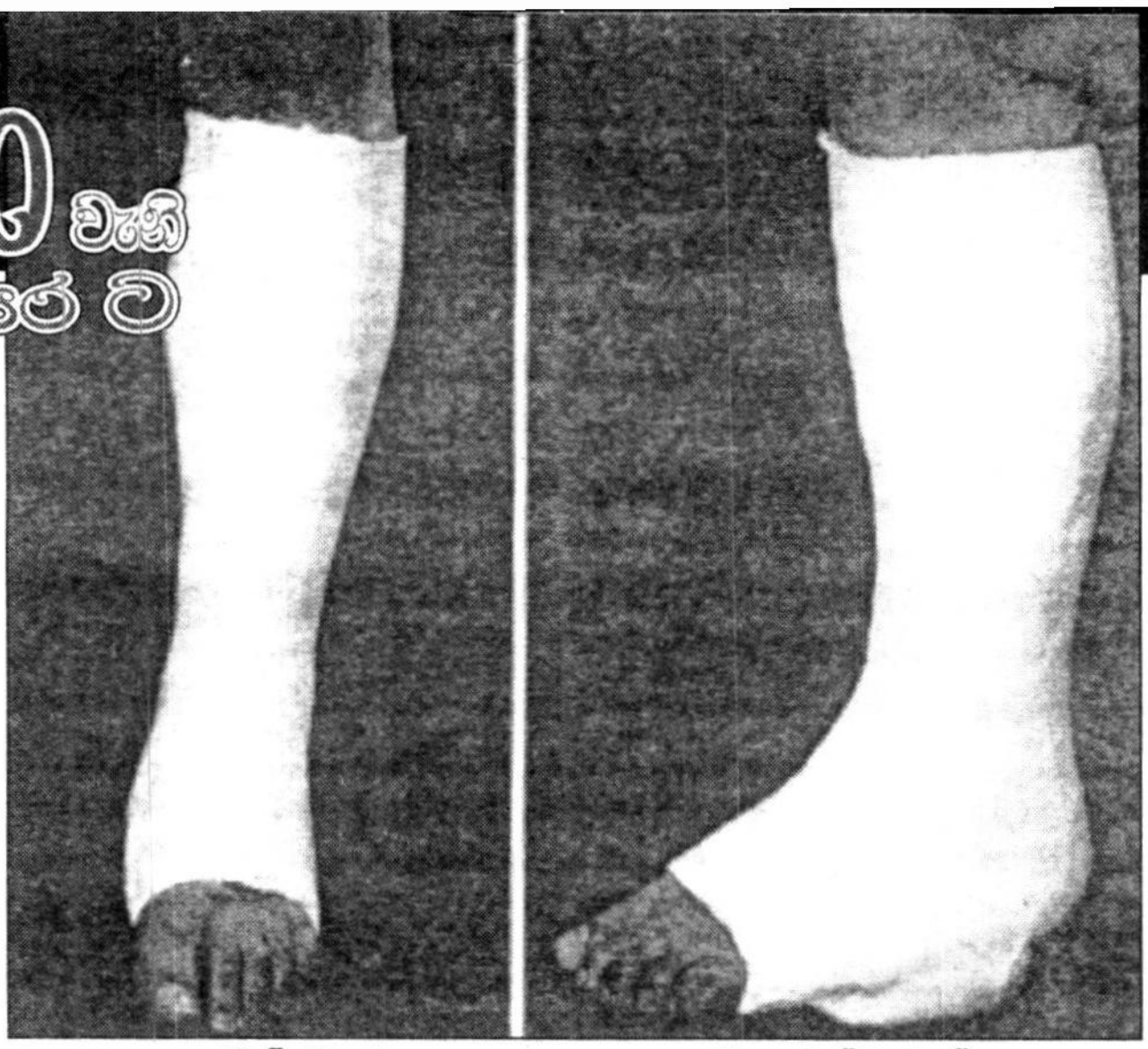

පැරිස් බදමය යොදාගෙන ඇති අවස්ථාවක්

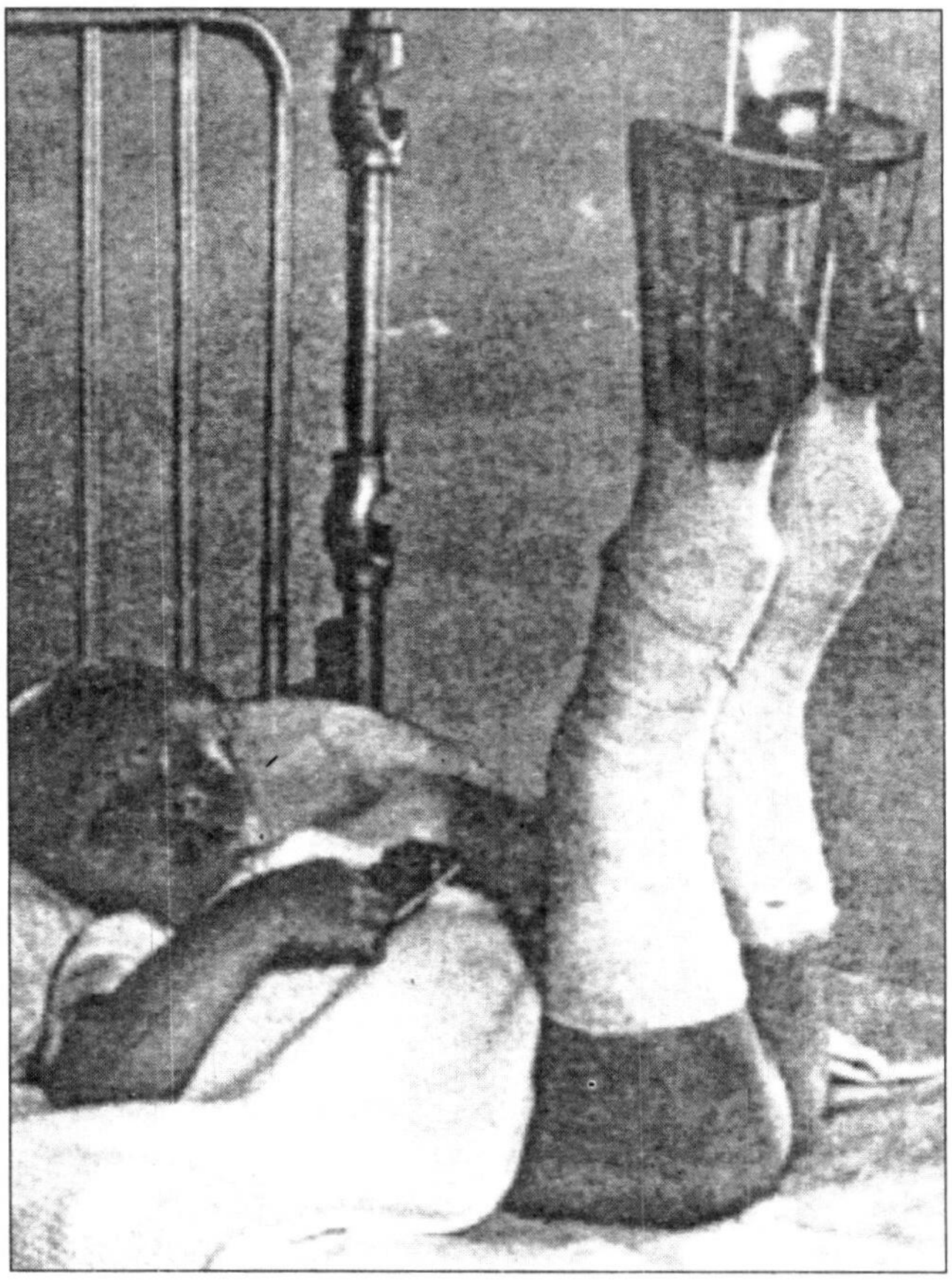

දරුවෙකුගේ පාදයේ අස්ථි බිඳීයාමකදී තබන එක් ආකාරයකි

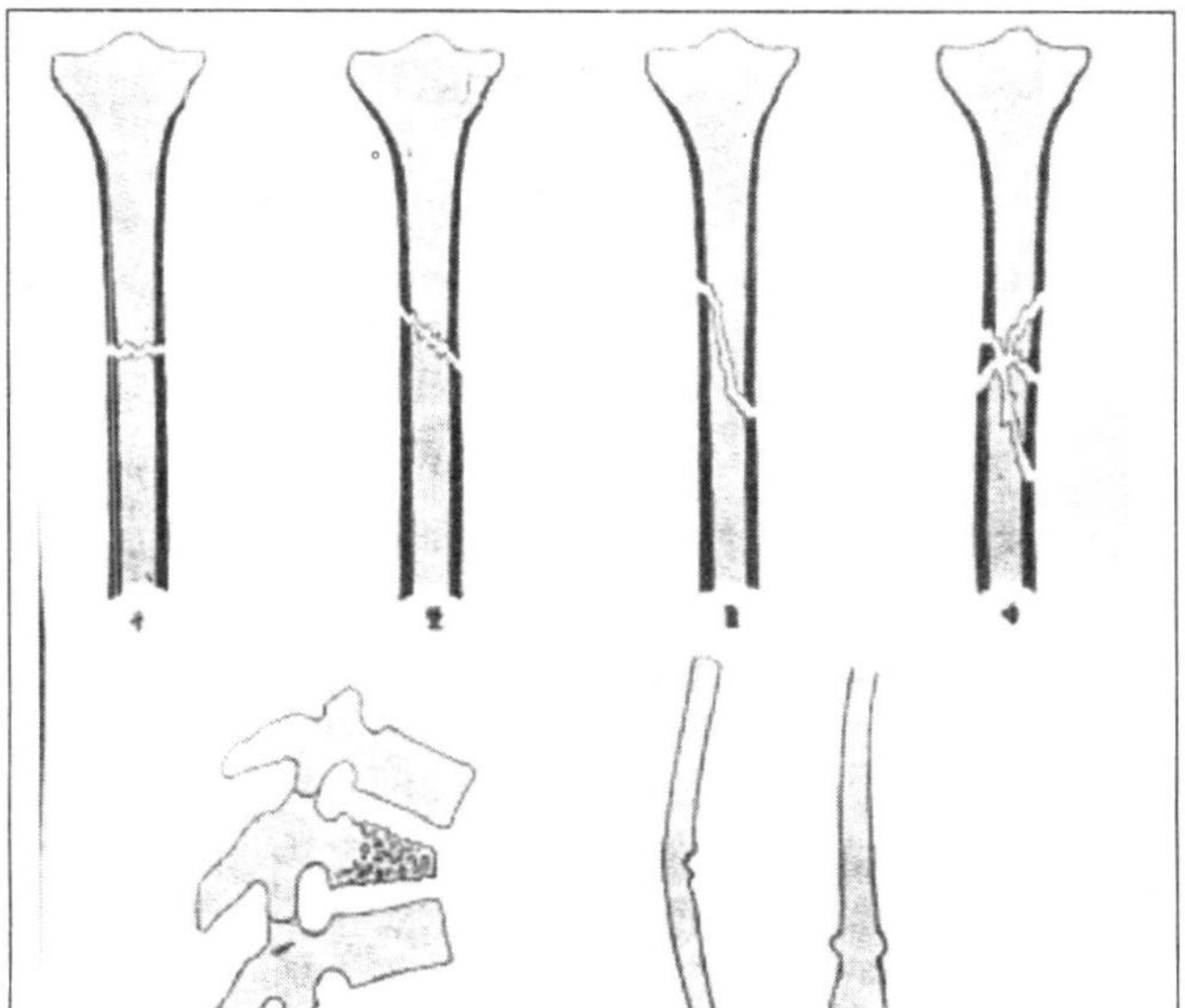

අස්ථියක් මේ ආකාරවලට භග්නවිය හැකිය

අස්ථිවල හැඩය

අපගේ ශරීරයේ ඇති අස්ථීන් විවිධ වූ හැඩ ගනී. සමහර අස්ථීන් දිගු ස්වරූපයක් ගනී. උදා: උරහිස සන්ධියේ සිට වැලමිට දක්වා ඇති අස්ථිය. වැලමිට සන්ධියේ සිට මැණික් කටුව දක්වා වූ අස්ථි දෙක දිගු අස්ථීන් වේ. අපගේ පපුව ප්‍රදේශයේ පිහිටා ඇති ඉල ඇටය යනුවෙන් හඳුන්වන අස්ථීන් පැතලි අස්ථිය.

අපගේ පාදයේ විලුඹ ප්‍රදේශයේ ඇති අස්ථිය අක්‍රමවත් අස්ථියකට උදාහරණයකි.

අස්ථියක් භග්නවීම (fracture)

සාමාන්‍යයෙන් අස්ථියක් භග්නවීම (බිඳීම) හේතූන් ගණනාවක් නිසා සිදුවන බව අප සැම දනී. ඒවා සියල්ල ඉතාම සරලව වෙන්කර දැක්වූ විට

* හදිසි අනතුරක්
* බොහෝ කාලයක් තෙරපුමකට ලක්වී, අධික වෙහෙස
* අස්ථියේ යම් රෝගී තත්ත්වයක්

නිසාවෙන් මෙම බිඳීම සිදුවූවා යැයි දැනගත හැකිය. මෙහිදී වැඩිපුරම දක්නට ලැබෙනුයේ හදිසි අනතුරු නිසා සිදුවන අස්ථි බිඳීම්ය.

යම් හදිසි අනතුරකදී අස්ථියක් බිඳී ඇත්දැයි සැක සහිත විටෙකදී, සැබැවින්ම බිඳීමක් ඇතිවී ඇත්දැයි අනුමාන කළහැකි ආකාරය පිළිබඳ අවබෝධයක් තිබීම ඉතා වැදගත් වේ.

අනතුර සිදුවූ ආකාරය පිළිබඳව වැටහීමක් තිබේනම් එය ඉතා වටිනා කරුණක් ලෙස ගතහැකිය. යම්කිසි තද දෙයක් අතෙහි පයෙහි හෝ අස්ථි සම්බන්ධ ස්ථානයක කෙළින්ම ගැටීමක් සිදුවූ විට අස්ථි බිඳීමක් ඇතිවීමේ හැකියාව වැඩිය.

අනතුර සිදුවූ කොටසේ, අනතුරට පසුව හැඩරුව පිළිබඳව විමසිල්ලෙන් බැලූවිට අස්ථි බිඳීමක් ඇත්දැයි යම්තාක් දුරට දැනගත හැකි වේ. උදාහරණයක් ලෙස පොලු පහරක් වැළැක්වීමට අත එසවීමේදී එම පහර වැදුනිනම් හා ඊට පසුව අත යම්තාක් දුරට අස්ථි කොටස් නැවී පවතින්නේ නම් එවැනි අවස්ථාවක අස්ථි භග්නයක් පිළිබඳ සැලකිලිමත්වීම අත්‍යවශ්‍ය වේ.

අනතුර සිදුවූ කොටසේ වර්ණය යම් වෙනසක් සිදුවී ඇති අතර අධික වේදනාවක් ඇතිවන්නේනම්, එසේම චලනය වන විට වේදනාව අධික වේ නම්, අස්ථි භග්නයක් සැකකළ හැකිය.

අනතුර සිදුවූ ප්‍රදේශයේ ඉදිමුම අඩුනොවී පවතින අවස්ථාවලදී ද අස්ථි බිඳීමක් සැකකළ හැකි ය.

බාහිර තුවාලයක් සහිතව අස්ථි භග්නවීම

සමහර අවස්ථාවලදී අස්ථිය භග්න වන්නේ බාහිර තුවාලයක් ඇතිවීමත් සමඟ ය. එවැනි අවස්ථාවලදී විශේෂ සැලකිල්ලක් භග්නය සඳහා මෙන්ම තුවාලය සඳහා ද ලබාදිය යුතුය. හම පළුදුවී තුවාලය ඇති ස්ථානය හරහා විෂබීජ ශරීරයට හෝ අස්ථියට ඇතුළුවීම පිළිබඳ අවදානමක් පැවතීම ඊට හේතුවයි.

බාහිර තුවාලයක් නොමැතිව අස්ථිය පමණක් බිඳීමේදී ඉහත දැක්වූ ලක්ෂණ ඇති වේ. එවැනි සැක සහිත අවස්ථාවන්හිදී වෛද්‍ය ප්‍රතිකාර සඳහා යොමුවීම අත්‍යවශ්‍ය වේ.

අස්ථි භග්නයකදී ප්‍රථමාධාර

හදිසි අනතුරක් සිදුවූ විට තුවාල හා අස්ථි භග්න මෙන්ම එම පුද්ගලයාගේ හුස්ම ගැනීමේ ක්‍රියාවලිය කෙරෙහිද සැලකිලිමත් විය යුතුය. තවද පුද්ගලයා යම්කිසි උපකරණ කොටස් අතර සිරවී සිටිනම් ඉතා ඉක්මනින් මෙන්ම ප්‍රවේසම් සහගතව ඉන් මුදවාගත යුතුය. ඒ සඳහා අතින් පයින් අල්ලා ඇදීම ඉතාම කණගාටුදායක තත්ත්වයකි. එවිට අත හා පය සම්බන්ධ ස්නායු පද්ධතියේ කොටස් අනවශ්‍ය ඇදීමකට යා හැකිය.

එමගින් ස්නායු අධික ලෙස ඇදීම, ඉරීම නිසා ක්‍රියාකාරීත්වයට මෙන්ම සංවේදන දැනීමට බාධා ඇතිවිය හැකිය. එසේ මුදවා ගැනීමෙන් අනතුරුව යම්කිසි තද ලෑල්ලක වැනි තැනක හාන්සිකර තැබිය හැකිය.

රුධිරය වහනය වන්නේ නම් අදාළ තැනට මදක් ඉහළින් යම්තාක් දුරට තදවන සේ යම්කිසි වෙළුමක් යෙදිය හැකිය. නමුත් මේ පිළිබඳ රෝගියා දැනුවත් කිරීම අවශ්‍ය වේ.

මෙය බොහෝ වේලාවක් තැබුවහොත්, පහළ කොටස්වලට රුධිරය නොලැබීයාම නිසා ඒවා යම්කිසි දුර්වලවීමක් ඇතිවිය හැකිය. තවද භග්නය පිළිබඳ අවබෝධයක් නොමැති නිසා එම බාහුව හෝ ගාත්‍රය නොසොල්වා තබාගැනීම අත්‍යවශ්‍ය වේ. අතක භග්නයක් ඇතිවුවහොත් උරමාවක අත රඳවා තබා චලනයන්ගෙන් වළකා ගත හැකිය. පාදයකට අනතුර සිදුවී ඇතිවිට අනෙක් පාදය හා තබා 'බැන්ඩේජ්' කිරීම සුදුසු වේ.

අවශ්‍ය විටෙක තද පතුරක් භාවිත කරමින් බැන්ඩේජ් වෙළීම කළ හැකිය. කොඳුඇට පෙළට හානි සිදුවී ඇතිවිට අත්‍යවශ්‍යයෙන් ම කොඳුඇටපෙළෙහි චලන වළක්වා ගතයුතුය. හැකි ඉක්මනින් රෝහලක් වෙත රැගෙන යා යුතුය.

අස්ථි භග්නයක් නියම ලෙස දැන ගැනීම

වෛද්‍ය වෘත්තිකයන් විසින් තම අත්දැකීම් හා දැනුම භාවිතා කරමින් අස්ථිය බිඳීම පිළිබඳ තීන්දු ගැනීමට දක්ෂතාවක් දක්වයි. නමුත් මේ පිළිබඳ ඉතාම නිරවුල් කරුණු අනාවරණය කරගැනීම සඳහා අදාළ කොටසේ X කිරණ ඡායාරූපයක් ලබාගැනීම බොහෝවිට සිදු වේ. මෙමගින් ඉතා හොඳ අවබෝධයක් ලබාගත හැකිවනු ඇත.

අස්ථි බිඳෙන ආකාරය

අනතුරේ ස්වරූපය මත අස්ථි බිඳෙන ආකාරය ද වෙනස් වේ. සමහරවිට අස්ථිය හරස් අතට, ඇදයට, වක්‍රානුකූලව, කොටස් කිහිපයකට ආදී ලෙස කැඩීයයි.

සමහර විටෙක නැවත යථාතත්ත්වයට ගැනීමට නොහැකිවන ආකාරයට කොටස් වෙන් වේ. සමහර විටෙක නැවී පවතී. මෙසේ වන්නේ බොහෝවිට කුඩා දරුවන්ගේ අස්ථීන් ය.

අභ්‍යන්තර අවයවවලට හානි වේ ද?

අස්ථියක් භග්න වූ විට සමහර විටෙක කොටස් වෙන් වේ. එසේ වෙන්වූ කොටස් ශරීරය අභ්‍යන්තරයේ ඇති වටිනා අවයවවලට හානිවිය හැකිය. එවැනි අවස්ථාවලදී ඒ පිළිබඳ අවධානය යොමුකරනු ඇත. උදා. පර්ශු කුඩුවේ ඉලඇටයක් කැඩුනවිට එම කොටස් පෙනහලු හා අනෙක් වැදගත් අවයවවල වැදීම අනතුරුදායකය. එවැනි විටෙක ඒ සඳහා වහාම ක්‍රියාත්මකවී එම අනතුර වළක්වා ගනුලබයි.

සමහර විටෙක අස්ථි පුපුරා යයි

සමහර අවස්ථාවලදී යම් අනතුරක් අස්ථියට සිදුවූ විට එම අස්ථිය බිඳී වෙන්ව නොයා පුපුරායාමක් පමණක් ඇති වේ. උදා. අතේ ඇඟිල්ලක් හදිසියේ යමක තදින් වැදුනවිට මෙසේ පුපුරා යයි. නිසි X කිරණ පරීක්ෂණයකින් මේ පිළිබඳ හොඳින් අවබෝධ කරගත හැකිව තිබුනත්, අපගේ නොසැලකිල්ල නිසා හෝ නොදැනුවත්කම නිසා නිසි වෛද්‍ය උපදෙස් ලබානොගෙන තාවකාලික පාරම්පරික විකල්ප ක්‍රම මගින් ප්‍රතිකාර ලබාගැනීමට යාමේදී, අනවශ්‍ය පරිදි තත්ත්වය බැරෑරුම් විය හැකිය. ඊට හේතුව වන්නේ නිසි පරීක්ෂාවකින් තොරව එම අනතුර සිදුවූ අස්ථිය සම්බන්ධ සන්ධි "ඇදීමකට" ලක්කිරීමයි. එවිට එම පුපුරා ගිය කොටස් වෙන්වී යාමයි.

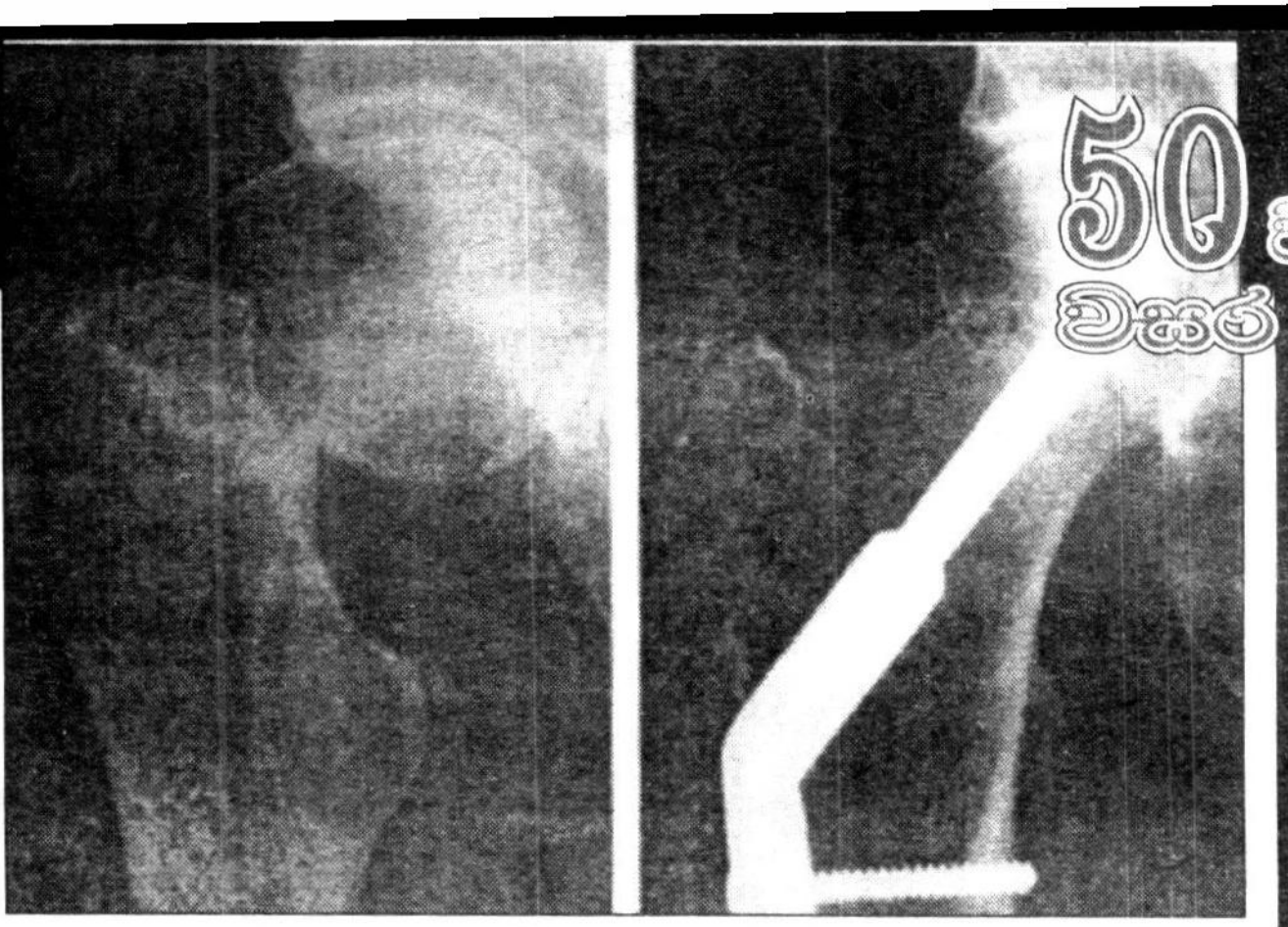

ශල්‍යකර්මයක් කර අස්ථිය නිවැරදි කිරීමට සුදුසු ලෝහ කොටස් යොදගනී. අභ්‍යන්තර සවිකිරීමකි

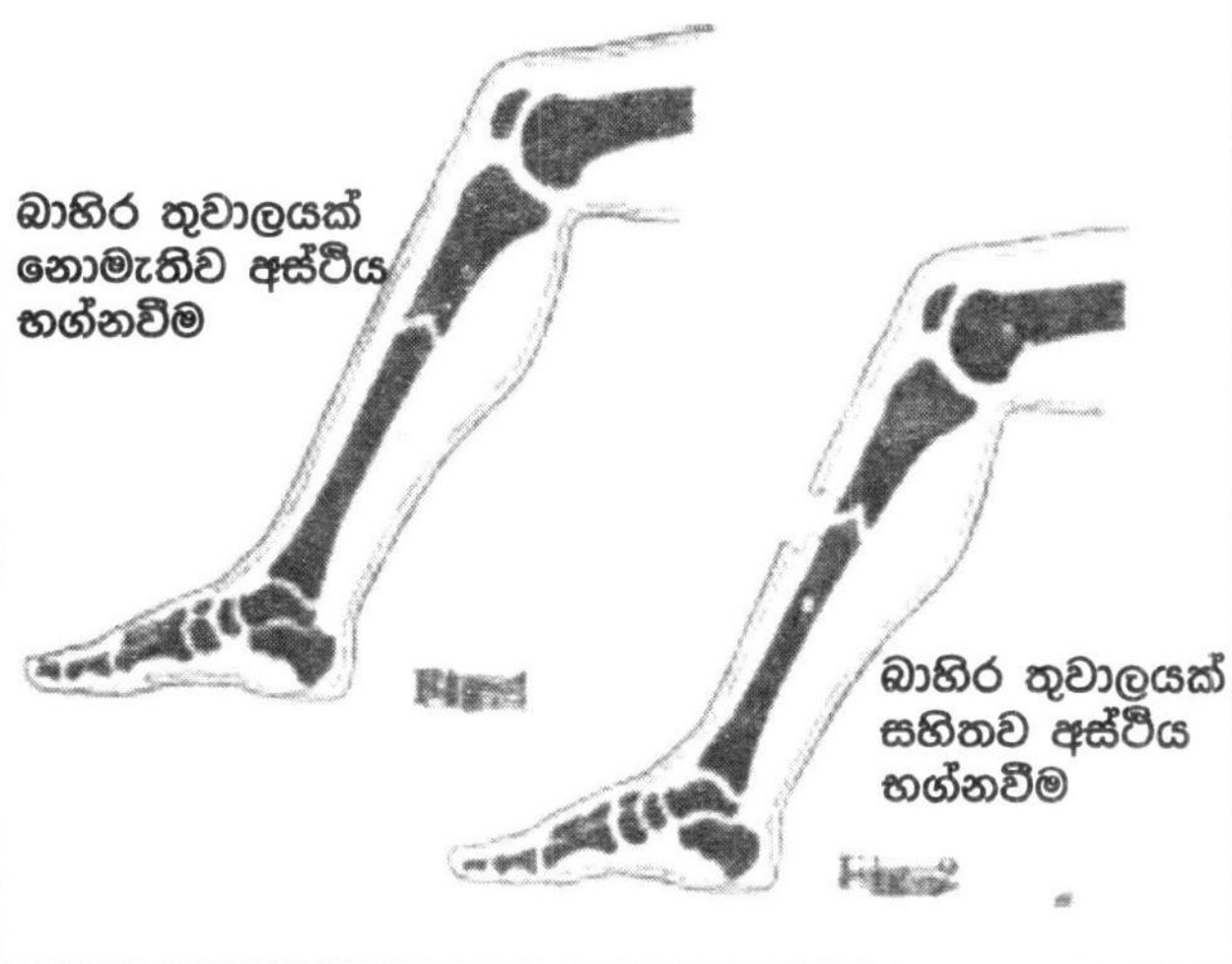

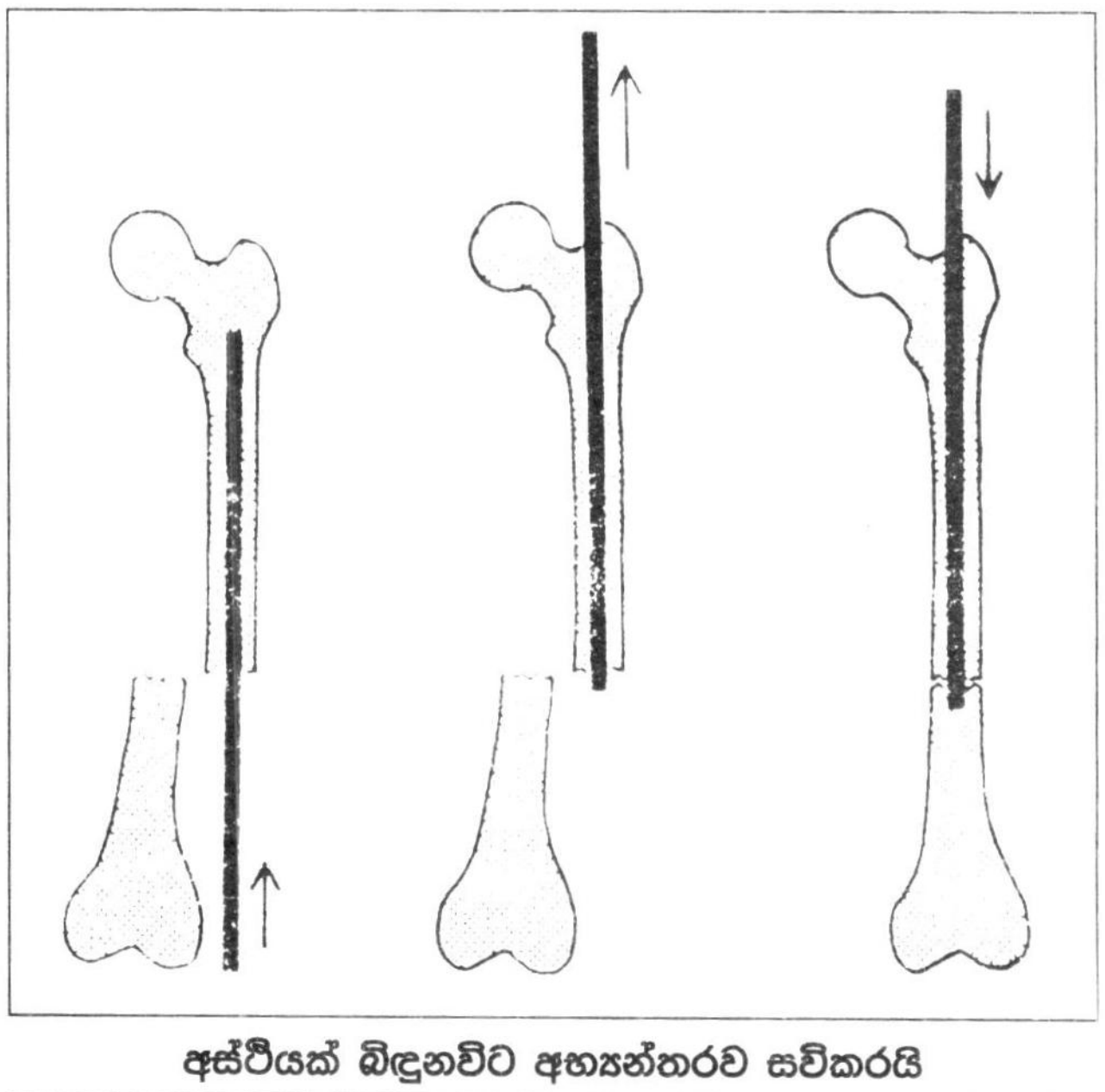

අස්ථියක් බිඳුනවිට අභ්‍යන්තරව සවිකරයි

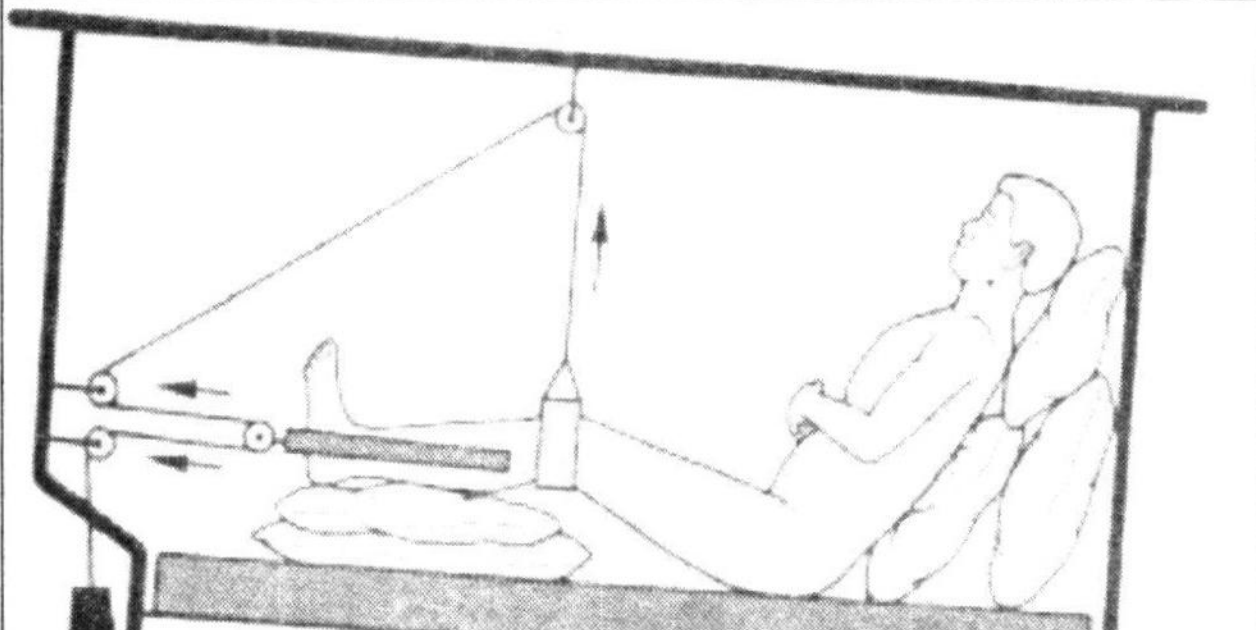

බිඳුන අස්ථිකොටස් නිවැරදි කිරීම සඳහා මුලදී බාහිර භාරයක් එල්ලා තබන අවස්ථාවක්

දේශීය වෛද්‍ය ප්‍රතිකාර

තවමත් අප රටේ දේශීය වෛද්‍ය ක්‍රමයට ඇත්තේ ඉතා ඉහළ ඉල්ලුමකි. බොහෝවිට මෙවැනි අස්ථි සම්බන්ධ ගැටලු සඳහා දේශීය වෛද්‍ය ප්‍රතිකාර ගැනීමට බොහෝ දෙනා පුරුදුවී සිටිති.

එමගින් හොඳ ප්‍රතිඵල ලබාගෙන ඇත. ඒ සඳහා යොමුවන අවස්ථාවලදී X කිරණ ඡායාරූප සමඟ ඒ සඳහා යොමුවීම ඉතාම වැදගත් යැයි හැගේ.

එවිට සිදුවී ඇති සිද්ධිය සියැසින් බලා නිසි අවබෝධයකින් ප්‍රතිකාර ලබාදීමට හැකියාව ලැබේ.

දරුවන්ගේ අස්ථි බිඳීම

කුඩා දරුවන් ඉපදෙන අවස්ථාවලදී පවා අස්ථි බිඳීම් ඇති වේ. සාමාන්‍ය දරු උපතකදී වැඩි ප්‍රමාදයකින් තොරව දරුවා එළියට ගතයුතුව ඇත. එහිදී දරුවාගේ හා මවගේ ජීවිතවලට හානිවීම වැළැක්වීම ඉතාම අත්‍යවශ්‍ය කරුණයි. එමනිසා කෙසේ හෝ දරුවා පිටතට ගැනීමේදී අස්ථි බිඳීම් පිළිබඳ එතරම් තැකීමක් සිදුනොවන අවස්ථා ඇත.

නමුත් මෙම අස්ථි බිඳීම් එතරම් ප්‍රබල නොවන අතර ප්‍රතිකාර නොමැතිව පවා මෙම තත්ත්වය මගහැරීයයි. බොහෝවිට බිඳීම් නොව ඇදවීම් පමණක් තාවකාලිකව දක්නට හැකි වේ.

අස්ථියක් බිඳුණ විට ඇදවීමක් ඇති වේ ද?

අතෙහි හෝ පාදයෙහි අස්ථි බිඳීමක් සිදුවූ විට එම බිඳීම නිසා අස්ථිවල ඇදගතියක් ඇති වේ. නමුත් ප්‍රතිකාර කිරීමේදී මෙම ඇදගතිය හැකි උපරිම අයුරින් නිවැරදි තත්ත්වයට පත්කර ප්ලාස්ටර් ඔෆ් පැරිස් (POP) බදමය යොදනු ලබයි.

එවිට නිවැරදි ආකාරයට බිඳීම සුවපත් වේ. විවිධ හේතුන් නිසා අස්ථි නිවැරදි ආකාරයට නොගෙනPOP දමූවිට යම් ඇදගතියක් ඇතිවිය හැකිය.

පාදයේ අස්ථි බිඳුණු විට පාදය කෙටි වේ ද?

එහිදී ද නිවැරදි පිළිවෙළට බිඳුන අස්ථි එකට ගලපා ගැනීමට හැකි වුවහොත් කෙටිවීම වැනි සංකූලතා මගහරවා ගතහැකිවනු ඇත. නමුත් ප්‍රායෝගිකව මෙසේ බිඳුන අස්ථි නිවැරදි කිරීමේදී විවිධ ගැටලු ඇති වේ. එවැනි අවස්ථාවලදී කෙටිවීම හෝ තරමක දිගෙහි වෙනසක් ඇති වේ. අස්ථි ඇදවීම නිසාද මෙසේ සිදුවිය හැකිය. අස්ථි බිඳීමේ දී සමහර අස්ථි කොටස් අනෙක් අස්ථි තුළට තෙරපී ගිය විට ද මෙසේ වේ.

අස්ථිය බිඳුණ තැණ ඉදිමී ඝන ස්වරූපයක් ගනී

මෙය බොහෝවිට තාවකාලික තත්ත්වයකි. අස්ථිය බිඳුන පසු එම කොටස් එකට තබා නිශ්චලව තැබීමේ දී මෙම අස්ථිය එකිනෙක සම්බන්ධවීම සිදු වේ. මෙම සාමාන්‍ය සුවපත්වීමේ ක්‍රියාවලියේ ඉතාම වැදගත් පියවරකි. එම අස්ථි කොටස් අතර හිදැස පිරවීම. මෙය එම ප්‍රදේශය පුරාම සිදුවේ.

කැලස් 'Callus' ඇතිවීම නම් මෙම සංසිද්ධියයි. නමුත් කාලය ක්‍රමයෙන් ගතවෙත්ම මෙම ඝනත්වය ක්‍රමයෙන් පහවී අස්ථියේ නියම ස්වභාවය ඇතිකරයි. එවිට ඉදිමුම් ගතිය පහවී යයි.

අස්ථි භග්න වූ අවස්ථාවක්

බිඳුණ අස්ථි ක්‍රම කිහිපයකට නිවැරදි කරයි

1. අතින් අල්ලා අස්ථි කොටස් නිවැරදි කිරීම (Manipulative reduction)

මෙහිදී රෝගියාගේ සිහිය නැතිකර, බිඳුන කොටස් දෙක නිවැරදි පිළිවෙළට තබයි. මෙහිදී බිඳුන ප්‍රදේශය විවෘත කිරීමක් නොකරයි. මුලින් සහ පසුව ලබාගන්නා X කිරණ ඡායාරූප මගින් කොතරම් ජරට සාර්ථකව නිවැරදි කිරීම සිදුව ඇත්දැයි දැනගත හැකිය.

2. බාහිර බලයක් යොද අස්ථි කොටස් නිවැරදි කිරීම (Reduction by mechamical traction)

අස්ථියක් බිඳුණු පසු වැලිකොට්ට එල්ලා ඇති අවස්ථා දැකගත හැකිය. මේ එසේ යොදන බාහිර බලයකි.

මෙහිදී යොදන වැලිකොට්ටයේ බර නිසා බිඳීගිය කොටස් නිවැරදි පිළිවෙළට තබාගත හැකි වේ. මෙය බොහෝ වැඩි කාලයක් නොකඩවා සිදුකළ යුතුය. එබැවින් මෙය තරමක් දුෂ්කරතාවලට මුහුණදීමට සිදුවන අවස්ථාවකි.

3. ශල්‍යකර්මයක් සිදුකොට අස්ථි කොටස් නිවැරදි කිරීම (Operative reduction) මෙහිදී අදාළ කොටස ශල්‍යකර්මයක් මගින් විවෘත කර නිවැරදි පිළිවෙළට අස්ථි කොටස් තබා ඇණ හෝ පතුරු වැනි අභ්‍යන්තර ආධාරක යොද ගනිමින් කරනු ලබන ක්‍රමයකි. අනෙක් ක්‍රම සාර්ථක නොවන අවස්ථාවලදී මෙම ක්‍රමය යොද ගනී.

අස්ථියක් බිඳුණ විට ඇතිවන වේදනාව

අස්ථියක් බිඳීමත් සමඟ අදාළ කොටස් චලනය වන විට වේදනාව අධික වේ. මෙය රෝගියා අපහසුවට පත්වන ප්‍රධාන ක්‍රමයකි. එමනිසා බිඳුන අස්ථි කොටස් චලනය නොවන සේ තබාගැනීම මගින් වේදනාව බොහෝ සේ පාලනය කරගත හැකිය. අවශ්‍ය විට වේදනානාශක ඖෂධ ලබාදෙනු දැකිය හැකි වේ.

පැරිස් බදාමය (Plaster of Paris – POP)

බොහෝවිට යොදගන්නා ඉතාම සරල ක්‍රමයකි. අඩු කාලයකින් යොදගත හැකි මෙම ක්‍රමය කරුණු කිහිපයක් නිසා වැදගත් වේ. මේ මගින්X කිරණ ඡායාරූප ගැනීමට බාධාවක් නොවේ. අධික බරක් ද නැත. ඉක්මනින් කපාදැමිය හැකිය. රෝගියාගේ චලනවලදී ද එතරම් බලපෑමක් ඇති නොවේ.

නමුත් මෙම POP බදමය යෙදීමෙන් පසු අදාළ බාහුවේ ලේ ගමනාගමනය පිළිබඳව ඉතා සුපරීක්ෂාවෙන් සිටිය යුතුය. බදමයෙන් පහළ කොටසට රුධිරය සාමාන්‍ය ලෙස ලැබෙන බවට අවධානයෙන් සිටිය යුතුය.

පැහැයේ වෙනසක් (බොහෝවිට නිලට හුරු පැහැයක්) පහළ කොටස අධික ලෙස ඉදිමීමක්, අධික වේදනාවක් හෝ හිරිවැටීමක් නැති බවට සහතික කර දැනගත යුතුය. යම් හෙයකින් බදමය අධිකව තදවූ විට ඉහත ලක්ෂණ ඇති වේ. වහාම වෛද්‍ය උපදෙස් අනුව බදමය නැවත සකස්කරවා ගත යුතුය.

අනෙක් වැදගත් කරුණ වනුයේ බදමය යොද ඇති කොටස හැර ඉන් පිටත ඇති සැම සන්ධියක්ම හොඳින් චලනය කළයුතුවීමය. වේදනාව ඇති නොවන ලෙස සන්ධි චලනය කරවීම වැදගත් වේ.

බදමය තුළ යම් ඉඩක් පවතින බැවින් කුඩා සතුන් ඒ තුළට ගමන් කිරීමට ඉඩ ඇත. එසේ වුවහොත් අධික වේදනාවක් ඇතිවන බැවින් මෙවැනි සතුන්ට ඇතුළුවීම අපහසුවනසේ බදමය රෙදි කැබැල්ලකින් වසා තැබිය යුතු ය.

මාංශපේශීවල ශක්තිය පවත්වා ගැනීම වැදගත්

සන්ධිවල චලන මෙන්ම ශරීරයේ මාංශපේශීවල ශක්තිය පවත්වාගෙන යා යුතුය. ඒ සඳහා අවශ්‍ය ව්‍යායාම මාලාව ප්‍රතිකාර ලබාදෙනු ලබන භෞතචිකිත්සක නිලධාරියා විසින් රෝගියාට හඳුන්වා දෙයි. අවදනම් අවස්ථා මගහැර නිසි පරිදි ව්‍යායාම කරවීමට භෞතචිකිත්සක නිලධාරියා වගබලා ගනී.

මුලින් සඳහන් කළ පරිදි වැලිකොට්ට එල්ලා ඇති අවස්ථාවලදී රෝගියාට චලනය වීමට ඉඩකඩ සීමිතය. මේ නිසාම රෝගියාගේ ස්වසන පද්ධතිය සම්බන්ධ රෝග ඇතිවීමට ඇති ඉඩකඩ බොහෝයි. එමනිසා ශ්වසන ක්‍රියාවලිය හොඳින් පවත්වාගෙන යාමටත් නිසි භෞතචිකිත්සක උපදෙස් ලබාදෙනවා ඇත.

බිඳුණ අස්ථි සුවපත් වීමට වයස බලපායි

කුඩා ළදරුවකුගේ අස්ථි බිඳීම නිවැරදි වීමට ඉතා කෙටි කාලයක් ගත වේ. දරුවා ක්‍රමයෙන් වයසින් වැඩෙත්ම අස්ථි නැවත සවිවීමට ගතවන කාලය වැඩි වේ. වැඩිමහලු වියේදී ඉතා සෙමින් සුවවීම වන නිසා වැඩි කාලයක් ඒ සඳහා ගත වේ.

අස්ථි බිඳුණ විට භෞතචිකිත්සාව

යම් අස්ථියක් බිඳුන පසු එම තත්ත්වය සුවපත්වනතුරු අදාළ අස්ථි කොටස් නිශ්චලව තැබිය යුතු බව අප දනිමු. මේ සඳහා ඉහත දැක්වූ පරිදි පැරිස් බදමය, වැලිකොට්ට භාරය, ඇණ හා පතුරු බාහිරව හෝ අභ්‍යන්තරව යොදගනු ලැබේ.

කෙසේ හෝ විශේෂඥ විකලාංග වෛද්‍යවරයාගේ අභිමතය පරිදි වඩාත් සුදුසු යැයි තෝරාගන්නා ක්‍රම මගින් ප්‍රතිකාර අරඹත්ම භෞතචිකිත්සක නිලධාරියා ද තම කාර්යභාරය අරඹයි. ශ්වසන පද්ධතිය නිරෝගීව තබාගැනීම, අදාළ සන්ධි හැර අනෙකුත් සන්ධිවල සාමාන්‍ය චලන ආරක්ෂාකර ගැනීම, අනෙකුත් මාංශපේශීවල ශක්තිය පවත්වා ගැනීම ආදී කරුණු පිළිබඳ රෝගීන් දැනුවත් කරමින්, ඒ සඳහා යෝග්‍ය වන ව්‍යායාම පංති බිඳුන්වා දීම ආරම්භ කරයි.

බොහෝ කාලයක් නිශ්චලව තැබූවිට ඕනෑම සන්ධියක් තද වේ. නැවත බදමය ඉවත්කළ විට මෙම තදවූ සන්ධියේ චලන සාමාන්‍ය මට්ටම ගැනීමට විශේෂිත වූ භෞතචිකිත්සක ක්‍රම ඇත. එමනිසා එවැනි රෝගීන් භෞතචිකිත්සක ප්‍රතිකාර සඳහා යොමු වීම වැදගත් වේ. විද්‍යුත් චිකිත්සක ක්‍රමද අවශ්‍ය පරිදි යොද ගැනේ.

පාදයේ අස්ථියක් බිඳුණ විට

නියමිත කාලයක් බදමය හෝ වෙනත් ක්‍රම මගින් විවේකගෙන නැවත ඇවිදීමට පටන්ගන්නා විටදී විශේෂිත ක්‍රම මගින් ඔහුව පුරුදු කළයුතුය. පාදයට ශරීරයේ බරදීම ක්‍රමානුකූලව සිදුකළ යුතු වේ. මුලින්ම පාදයට බර නොදී ඇවිදීම පුරුදු කරයි. (Non weight bearing) මෙහිදී කිහිලි කරු (Crutches) හෝ ඇවිදීමේදී උපයෝගී කරගන්නා වැලමිට කරු (elbow crutches) හෝ walkers හෝ යොදගනු ලැබේ.

භෞතචිකිත්සක නිලධාරියා විසින් මෙම ක්‍රම හඳුන්වා දෙනු ලබයි. කල්ගතවත්ම, අර්ධ වශයෙන් බරදීම (Partial weight bearing) අවසානයේ පූර්ණ බරදීම (full weight bearing) පුරුදු පුහුණු කිරීම සිදු වේ.

මෙහිදී භාවිත කිරීමට සිදුවන 'කරු' (crutches) මෙම පුද්ගලයන්ට අලුත් දේවල් වේ. එමනිසා එම උපකරණ සමඟ තම ශරීරයේ සමබරතාව පවත්වාගෙන ඇවිදීම, පඩි නැගීම, බැසීම වාහනයට ගොඩවීම ආදී සියල්ල ක්‍රමානුකූලව පුරුදු පුහුණු විය යුතුය. අවසානයේ කිසිඳු බාහිර උපකරණයක හෝ පුද්ගලයකුගේ උදව් රහිතව ස්වාධීනව ගමන් කිරීමේ හැකියාව ලබාදීම සාමූහික ප්‍රයත්නයේ අරමුණයි.

සමහර අස්ථි බිඳුණ විට ඉබේ ම සුවවේ

උරහිසේ සිට බෙල්ලේ ඉදිරිපසට ඇති අස්ථිය, එමෙන්ම ඉළ ඇට, හිසේ අස්ථි ආදිය බිඳුන පසු විශේෂිත ප්‍රතිකාරයක් අවශ්‍ය නොවේ. නමුත් මේ නිසා වෙනත් අවයවවලට හානිවිය හැකිනම් එය වළක්වා ගැනීම අත්‍යවශ්‍ය වේ.

බිඳුණ අස්ථි අභ්‍යන්තරව සවි කිරීම (Internal fixation)

මෙම ක්‍රමයේදී ශල්‍යකර්මයක් කර ආධාරක ඇණ හා පතුරු යොද බිඳුනු අස්ථි සවිකරනු ලබයි. එවිට ඉතා ඉක්මනින් රෝගියාව ඇවිද්දවිය හැකි වේ. පාදයට බරදීම ඉක්මනින් සිදුකළ හැකි වේ. නමුත් විෂබීජ ඇතුළුවීම වැනි සාමාන්‍ය අවදානමක් මේ ක්‍රමයේදී ඇති වේ.

වෙහෙස නිසා අස්ථි බිඳීම (Fatigue fracture)

අස්ථිවලට අධික බලයක් දිගුකාලීනව යෙදෙන විටෙකදී ද අස්ථි බිඳී යා හැකිය. උදහරණ ලෙස පාදයේ පතුලේ ඇති අස්ථි මත දිගුකාලීනව අපගේ සිරුරේ බර දැරීමට සිදුමවන නිසා මෙම අස්ථි බිඳීයාමට අවකාශ ඇත.

රෝගී තත්ත්ව නිසා අස්ථි බිඳී යාම (Pathological Fracture)

අස්ථිවල විවිධ වූ රෝගතත්ත්ව පවතින විට එම අස්ථි පහසුවෙන් බිඳී යා හැකිය. සමහර දරුවන්ගේ හිස්කබල ඉළඇට ආදිය ඉතාම දුර්වල මට්ටමක පවතින අවස්ථා ඇත. හිස්කබල ඇල්ලූ විට ඇතුළට එබීයන අවස්ථා ඇත.

තරමක් තදින් ඇල්ලූවිට අත්පය මෙන්ම ඉළ ඇට බිඳී යන රෝගී තත්ත්වයක් ද ඇත. එම නිසා එවැනි දරුවන් නිවසේදී බලාකියා ගැනීම පිළිබඳ දෙමාපියන්, පවුලේ අනෙකුත් සාමාජිකයන් දැනුවත් කිරීම අත්‍යවශ්‍ය වේ.

❑

අස්ථියක් බිඳුණ විට පහත දැක්වෙන සංකූලතා ඇති විය හැකි ය

* අස්ථි බිඳීම සමඟ බාහිරට පැතිරුනු තුවාලයක් ඇති විට ආසාදනය විය හැකිය.
* අස්ථි බිඳුනු පසු ප්‍රමාද වී හා වීම
* අස්ථි කොටස් එකිනෙක හා නොවී තිබීම
* අස්ථිය බිඳුන තැනින් ඔබ්බට රුධිරය නොලැබීයාම නිසා ඉතිරි කොටස මියයාම
* අස්ථි කොටස් අර්ධ වශයෙන් සවිවීම
* අස්ථිවල දිග වෙනස්වීම
* ප්‍රධාන රුධිර නාළ හානිවීම
* ස්නායු හානිවීම
* අභ්‍යන්තර අවයවවලට හානි සිදුවීම
* සන්ධිවලට හානිවීම
* බන්ධනිවලට හානිවීම
* ඔස්ටියෝ ආතරයිටිස් ඇතිවීම
* ශිරා තුළ මේද කැටි ඇතිවීම